n°137 - 14 / 11 / 2014

DENTOSCOPE

l'actualité clinique et pratique des cabinets dentaires

page 52
EXCLUSIF

Protocole de l'utilisation de l'EndoRez pour traitement can

Dr Delphine Uzan

Docteur, mes dents s'effritent !

Page 14



Face à cette situation assez fréquente, nous sommes souvent démunis. Que faire : « limer » les dents ? Faire un « petit composite » ? Prévenir de nouvelles usures ?... Nos patients nous consultent généralement lorsqu'ils « voient » leurs incisives s'user et se casser. Ils n'ont jusqu'alors pas pris conscience :

1) que leurs dents pouvaient être trop sollicitées :
- soit par manque de calage

La technique « bulk-fill »

Page 42

Dr Manhart

La mise en oeuvre de composites sur les dents postérieures nécessite généralement une stratification longue et complexe.

Il existe aujourd'hui des matériaux plus simples, plus rapides et plus économiques à l'usage : les composites d'obturation en un apport ou « bulk-fill ». Les restaurations directes des dents postérieures avec des composites sont aujourd'hui incontournables en chirurgie dentaire. Elles se sont largement...

2ème édition
URSE ORAL-B
ndant l'ADF 2014
Oral-B
endredi 28 novembre
u Palais des Congrès
Préinscription au
N° Indigo 0 825 878 498
0,15 Euro ttc /min

News

Oral B

Courir pour la bonne cause avec Oral-B

Page 12

afopi campus

ADF 2014, Rencontrons-nous

CURSUS d'implantologie orale

Nos moyens pédagogiques uniques en Europe

stand ADF - 4L12B
www.afopi.com - 06 69 76 77 49

PEOPLE HAVE PRIORITY

W&H

synea VISION

Plus d'informations sur wh.com

Dispositif Médical de classe 2a / CE 0297. Veuillez lire attentivement les instructions figurant dans la notice d'utilisation. Produit non remb par les organismes de santé. Fabricant : W&H. Novembre 2014.

edp dentaire Groupe EDP Sciences

Nouveau : pour diffuser vos petites annonces, misez sur la force de diffusion du groupe EDP Dentaire et bénéficiez de formules pack sur Internet et sur Dentoscope (et maximisez votre visibilité en couplant votre annonce avec les autres magazines du groupe : Indépendentaire et Orthophile). Rendez-vous en **page 54** *pour plus de détails ou sur www.edp-dentaire.fr.*

edp-dentair

WIN-PEEK

FIABLE ET ADAPTABLE

Champions-Implants - Stand 4L05

: 06 40 75 69 02 - : fanny@championsimplants.com - : championsimplants.com

Reconnu pour ces qualités mécaniques et sa biocompatibilité, le « *Peek* » est également intéressant de par sa densité très proche de celle de l'os contrairement à celle des métaux. Illustration du procédé « *Mimi*» adapté à l'implant en « *Peek* ».

Cette iso-élasticité permet un amortissement des contraintes de mastication sur l'implant et par conséquent l'os. Le ***« Win-Peek »*** permettra aux praticiens désireux de proposer des alternatives au métal d'offrir à leurs patients une solution sûre et fiable *via* un matériau déjà reconnu et utilisé en chirurgie. Enfin, l'implant possède une seule référence et sa longueur sera adaptable par le praticien pour répondre au mieux à chaque situation clinique tout en simplifiant sa gestion des stocks.

Protocole

Variante de la technique *« Mimi-Flapless » (Implantation Minimalement Invasive)* lors de l'utilisation d'un implant impacté en ***« Peek »***. Tout comme le titane, il est possible de poser un implant ***« Peek »*** en restant atraumatique, et ce, même si l'implant est de type impacté.

Il faudra cependant garder à l'esprit que le ***« Peek »*** est un matériau iso-élastique : un avantage certain pour la mise en charge immédiate, mais qui nécessitera une attention particulière concernant la prothétique. ■

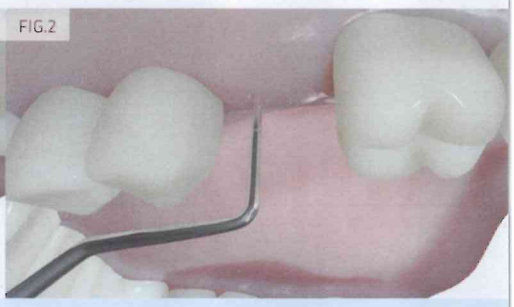

DÉBUT DE PROTOCOLE D1 / D2 / D3 / D4
Fig.1 : Deux premiers forages trans-muqueux sont réalisés à l'aide de forets « trois faces planes » (coupe précise de la muqueuse) à vitesse réduite (250 rpm max).

Fig.2 : Afin de s'assurer de l'absence de perforation, un contrôle de cavité osseuse est réalisé après chaque forage ou utilisation de condenseur. Contrôle dans chaque dimension avec une simple sonde.

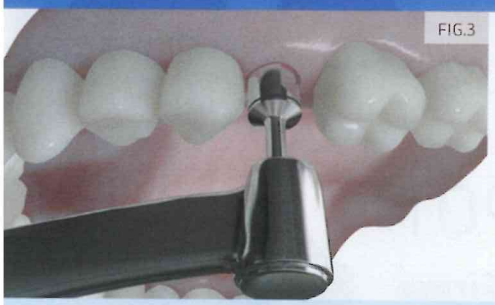

Fig.3 : Un punch gingival centralisé sur la cavité de forage est réalisé (Ø 5.5 mm). Ce désencombrement muqueux facilitera par la suite la pose d'une coiffe en zircone (prep-cap). Poursuivre le protocole en fonction de la densité osseuse. SUITE DU PROTOCOLE EN D1 / D2 - Fig.4 : 3e forage (toujours à vitesse réduite) sur la longueur complète de travail. Fig.5 : Suite de la préparation de la cavité avec cette fois-ci un foret hélicoïdal de 2.8 mm de diamètre.Fig.6 : Foret final de 3.25 mm de Ø. Utilisation restreinte à la corticale (butée ajustée conseillée). Terminez le protocole (cf « Fin du protocole »).

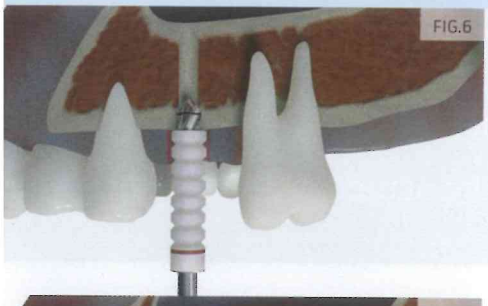

SUITE DU PROTOCOLE EN D3 / D4 - Fig.7 : Insertion manuelle d'un condenseur de 2.4 mm de Ø sur la longueur totale de travail. Fig.8 : Réitérer l'étape précédente avec un condenseur de 3.0 mm de Ø. Fig.9 : Préparation de la corticale uniquement avec un foret hélicoïdal de 2.8 mm de Ø (butée ajustée conseillée). Fig.10 : Réitérer l'étape précédente avec un foret hélicoïdal de 3.25mm de Ø. Terminez le protocole (cf « Fin du protocole »). FIN DU PROTOCOLE EN D1 / D2 / D3 / D4 - Fig.11 : Mesure et ajustage par découpe de l'implant à la longueur souhaitée (longueur minimale de 6 mm).

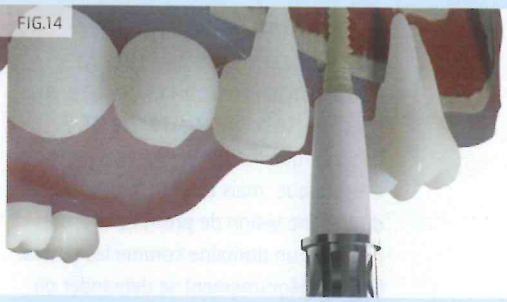

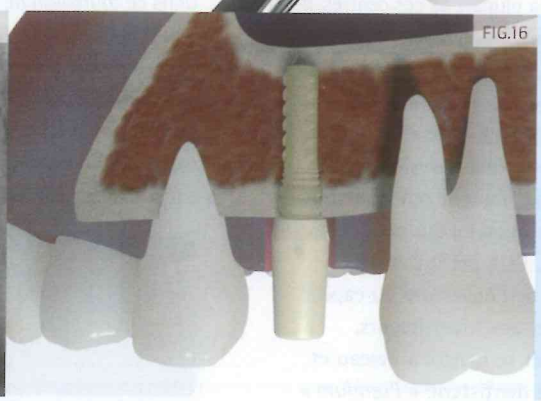

Fig.12 : Insertion manuelle sur 4 mm via le préhenseur plastique initialement monté sur l'implant. Fig.13 : Maintien de l'implant et désinsertion du porte-implant plastique. Fig.14 : Mise en place du porte implant métallique équipé d'une butée en « Peek ». Terminez l'insertion en impactant l'implant délicatement (marteau chirurgical). Fig.15 : Contrôle par radiographie de l'insertion correcte de l'implant (la première rainure doit être équi-crestale). Fig.16 : Choix et fixation (cément) d'un prep-cap en zircone (angulé ou non). Préparation, puis empreinte directe.